

Verrugosis generalizada con linfedema, inmunodeficiencia y displasia genital: síndrome WILD

Generalized verrucosis with limphoedema, immunodeficiency and genital dysplasia: WILD syndrome

Hugo N. Cabrera¹, Yanina Mohr², Daniela Hermida², Elba M. Griffa², Fernanda Carriquiri²

RESUMEN

La verrugosis generalizada es un rasgo común a diferentes síndromes de inmunodeficiencia, cuyo prototipo es la epidermodisplasia verruciforme (EV). Se presenta una paciente con síndrome WILD (Warts, Immunodeficiency, Lymphoedema, anogenital Dysplasia), que consultó por verrugas profusas, con displasia genital y linfedema. La presencia de DNA para los papilomavirus de los grupos I y II se reveló con hibridación molecular por captura híbrida en microplaca para detección del DNA de HPV de lesiones de cuello uterino. La inmunofe-

notificación en sangre periférica demostró población linfoide con moderado aumento de poblaciones NK y TNK, sin evidencia inmunofenotípica de población B clonal. Las verrugas planas mejoraron con retinoides sistémicos e imiquimod tópico. La displasia genital desapareció luego de la vacunación para HPV con vacuna cuadrivalente.

Palabras clave: verrugosis generalizada, síndrome WILD, síndromes de inmunodeficiencia.

Dermatol. Argent. 2016, 22 (1): 33-36

ABSTRACT

Generalized verrucosis is a common characteristic of several immunodeficiency disorders whose prototype is the epidermodysplasia verruciformis. We report a patient with WILD SYNDROME (Warts, Immunodeficiency, Lymphoedema and anogenital Dysplasia) who consulted for profuse warts, genital dysplasia and limphoedema. The presence of DNA from papillomavirus groups I and II was revealed by molecular hybridization with hybrid capture in microplate for HPV DNA detection of uterine cervical lesions. Immunophenotyping in peripheral blood showed lymphoid population

with moderate increase in NK and TNK populations without immunophenotypic evidence of clonal B population. Flat warts improved with systemic retinoids and topical imiquimod. The genital dysplasia disappeared after vaccination with quadrivalent HPV vaccine.

Key words: generalized verrucosis, WILD syndrome, immunodeficiency syndromes.

Dermatol. Argent. 2016, 22 (1): 33-36

¹ Profesor Titular Consulto de Dermatología, Facultad de Medicina, UBA, Argentina

² Médica Dermatóloga, Argentina

Contacto del autor: Yanina Mohr

E-mail: dramohr@gmail.com

Correspondencia: Almaguer 1402 UF 235 Fco. Álvarez (B1746OEX), Buenos Aires, Argentina

Fecha de trabajo recibido: 29/12/14

Fecha de trabajo aceptado: 20/08/15

Conflictos de interés: autores declaran que no existen conflictos de interés

CASO CLÍNICO

Mujer, 30 años de edad. Desde hace 16 años presenta verrugas planas en napas a nivel de cara, pubis e ingles, y otras aisladas, diseminadas en tronco y miembros (Fotos 1 y 2). En zona genital condilomas planos y placas blanquecinas en labios menores de vulva. Linfedema congénito de ambos miembros inferiores, sobre todo del izquierdo. Realizó, previamente a la consulta, diferentes tratamientos: imiquimod, fluoruracilo, criocirugía, con escasos o nulos resultados.

- *Exámenes complementarios:* anemia y leucopenia reiteradas (último análisis de laboratorio: Hto: 35%, Hb 10,5g/dl y GB 3500mm³) IgG, IgA, IgM: normales; HIV (-); VHC (-).

- *Estudio histopatológico:* lesión de hombro derecho: hiperqueratosis, acantosis, engrosamiento de la capa granulosa, cuyas células tienen citoplasma vacuolado y núcleo central pequeño, basófilo. Diagnóstico: verruga plana (Foto 3).

Vulva, lesión blanca: lesión bowenoide, VIN III (“vulvar intraepitelial neoplasia”: células anormales en todo el espesor del epitelio).

- *Hibridización molecular por captura híbrida en multiplaca:* para detección del DNA de HPV. Topografía: cuello uterino. Examen procesado por técnica de hibridización molecular, asociada a dos anticuerpos monoclonales (Tecnología Digene), que permite la detección de 1 pg/ml de DNA/HPV, equivalente a 0,1 copia de virus por células. Se considera positivo cuando las relaciones RLU/PCA para los virus del grupo I (6, 11, 42, 43, y 44) y/o RLU/PCB para los virus del grupo II (16, 18, 31, 33, 35, 39, 45, 51, 52, 56, 58, 59 y 68) son iguales o mayores que 1 (uno): RLU/PCA: 1.827,89, RLU/PCB: 2.435,85. Conclusión: presencia de DNA/HPV para virus de los grupos I y II.

- *Inmunofenotipificación* (Oncolab, Dra. Graciela Lucero): material: sangre periférica. El análisis inmunofenotípico del “cluster” linfoide mostró las siguientes poblaciones celulares: T (63,7%), B (7,5%) y NK (28,8%).

- Población T: 67,8% de células “helper”-inducidas, un 17,0% de células citotóxico-supresoras y un 15,2% de células TNK (CD3+, CD56+).

- Población B: fenotipo maduro con expresión fenotípica normal y una distribución policlonal de cadenas livianas de superficie Kappa+: 66,3%, Lambda+: 33,7%. Relación Kappa-Lambda = 2,0.

Se concluyó: población linfoide con moderado aumento de poblaciones NK (28,8%) y TNK (15,2%), y sin evidencia inmunofenotípica de población B clonal.

- *Tratamiento y evolución:* con vacuna cuadrivalente para HPV se observó disminución de las verrugas,

sobre todo las genitales; las faciales no se modificaron. Se indicó isotretinoína 40 mg/d (no se indicó acitretin, que hubiera sido la droga de elección, pues la paciente consideraba tener familia a la brevedad), anticoncepción doble, e imiquimod 5% tópico en cara, aplicación 3 veces por semana, con mejoría manifiesta de las lesiones faciales (Foto 4).



FOTO 1: Verrugas planas profusas de cara.

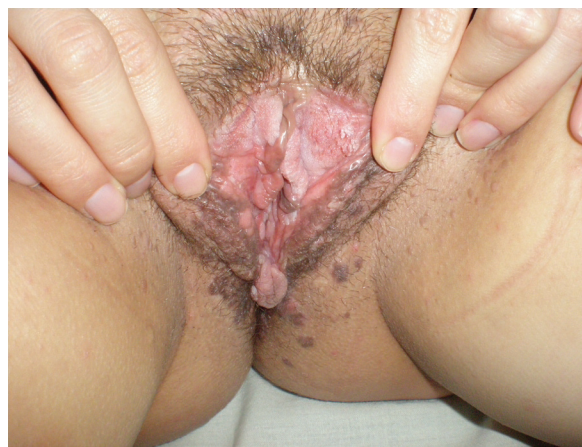

FOTO 2: Lesiones verrugosas y placas blanquecinas en vulva.

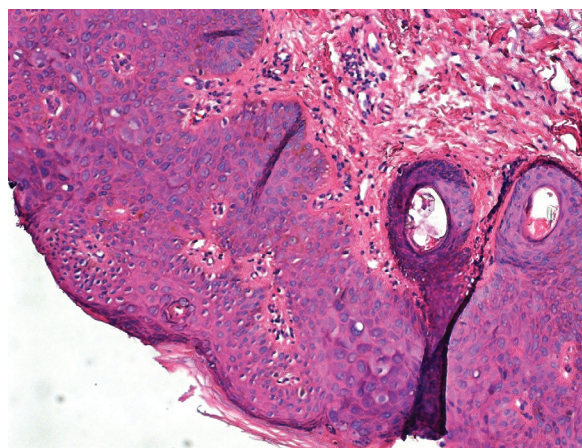


FOTO 3: Histopatología de lesión de hombro: verruga plana (HyE, 200x).




FOTO 4: Lesiones faciales luego de 2 meses de isotretinoína e imiquimod.

COMENTARIO

La “verruugosis generalizada” se ha definido como una infección por papilomavirus humano (HPV, sus siglas en inglés) que se presenta con más de 20 lesiones distribuidas en más de una región del cuerpo, y que cuando es acral afecta la mayoría de los dedos o limita una función¹. La enfermedad es progresiva, crónica y resistente a la terapéutica. Comprende una serie de síndromes, cuyo prototipo es la epidermodisplasia verruciforme (EV).

El síndrome WILD (Warts, Immunodeficiency, Lymphedema, anogenital Dysplasia) (SW)² es un cuadro de verrugosis generalizada con inmunodeficiencia de base genética, que forma parte de un grupo de entidades con papilomaviriosis humana junto con la EV, el síndrome WHIM (Warts, Hypogammaglobulinemia, Infection, Mielokatexis) y la deficiencia GATA2 (mo-

nocitopenia, linfopenia, tendencia a leucemia mieloides, infecciones), entidades de las cuales debe hacerse el diagnóstico diferencial. El GATA2 es un factor de transcripción que juega un importante papel en la diferenciación hematopoyética y en el desarrollo vascular y linfático. Esto explica la neutropenia, la anemia crónica y el linfedema primario. Es posible que la alteración de este factor también esté presente en el SW³⁻⁵.

Recientemente se comunicó la relación entre la deficiencia hereditaria de IL-7, que origina linfopenia y la susceptibilidad para la infección por HPV 3 en casos de verrugosis generalizada⁶.

También puede verse verrugosis en otras enfermedades: HIV, deficiencia inmune severa combinada, recipiente de trasplante de órganos, leucemias, dermatitis atópica, síndrome hiper IgE, etc., pero tienen otras características evolutivas.

En el SW la verrugosis se debe a papilomavirus diferentes a los de la EV (HPV tipos 5, 8, 9, 12, 14, 15, 17, 19 hasta 25, 36, 38, 47 y 50, de los cuales los tipos 5, 8, 17, 20 y 47 se asocian especialmente con transformación maligna), y afecta piel y esfera genital, con displasia de su mucosa. Esto se diferencia de la EV en la que el área anogenital usualmente no presenta carcinomas espinocelulares relacionados a los tipos mucosos de HPV (los tipos HPV 16 y 18, los 2 más comunes de alto riesgo, no están aumentados en EV). Tampoco en el SW se observa la característica histopatológica típica de la EV (en el núcleo de los queratinocitos se observa una vacuola que se origina en el centro y rechaza la cromatina hacia la membrana nuclear; este hecho se resalta con azul de metileno: signo de Rueda Plata).

El SW es una entidad sumamente rara, con menos de 10 casos comunicados en la literatura consultada y ocurre en un terreno de inmunodeficiencia. El tratamiento es sintomático; destacamos en nuestra paciente la relativa respuesta con vacuna cuadrivalente (vacuna de papilomavirus humano cuadrivalente recombinante: HPV 6-11-16-18), en tanto que Kreuter *et al.*⁷ obtienen regresión de las verrugas con este tipo de vacunación. Las verrugas cutáneas sólo mejoraron parcialmente con imiquimod tópico y retinoides orales⁸.

Concluimos que las verrugosis generalizadas pueden ser la llave diagnóstica dermatológica para diferentes síndromes, destacando las inmunodeficiencias hereditarias, entre ellas la que nos ocupa especialmente,

el SW, cuyo diagnóstico impone el estudio exhaustivo mucoso anogenital para descartar displasias y posibles malignidades a este nivel. Aportamos nuestra observación terapéutica referente a la vacuna cuadrivalente para verrugosis generalizada por HPV.

BIBLIOGRAFÍA

1. Sri JC, Dubina MI, Kao GF, Rady PL, *et al.* Generalized verrucosis: a review of the associated diseases, evaluation, and treatments. *J. Am. Acad. Dermatol.* 2012; 66:292-311
2. Kreuter A, Hochdorfer B, Brockmeyer NH, Altmeyer P, *et al.* A human papillomavirus-associated disease with disseminated warts, depressed cell-mediated immunity, primary lymphedema and anogenital dysplasia. *Arch. Dermatol.* 2008, 144:366-372.
3. Liu Q, Chen H, Ojode T, Gao X, *et al.* WHIM syndrome caused by a single amino acid substitution in the carboxyl-tail of chemokine receptor CXCR4. *Blood* 2012; 120:181-189.
4. Beaussant Cohen B, Fenneteau O, Plouvier E, Rohrlisch PS, *et al.* Description and outcome of a cohort of 8 patients with WHIM syndrome from the French severe chronic neutropenia registry. *Orphanet J. Rare Dis.* 2012; 25:71.
5. West ES, Kingsbery MY, Mintz EM, Hsu AP, *et al.* Generalized verrucosis in a patient with GATA2 deficiency. *Br. J. Dermatol.* 2014; 170: 1182-1186.
6. Horev L, Unger S, Molho-Pessach V, Meir T, *et al.* Generalized verrucosis and HPV-3 susceptibility associated with CD4 T-cell lymphopenia caused by inherited human interleukin-7 deficiency. *J. Am. Acad. Dermatol.* 2015 Jun; 72:1082-1084.
7. Kreuter A, Waterboer T, Wieland U. Regression of cutaneous warts in a patient with WILD syndrome following recombinant quadrivalent human papillomavirus vaccination. *JAMA Dermatol.* 2010; 146:1196-1197.
8. Capella GL. Generalized verrucosis: more emphasis on systemic retinoids. *J. Am. Acad. Dermatol.* 2012; 67:1074.