

Dermatoscopia de lesiones no melanocíticas

Dermatoscopy of non-melanocytic lesions

Emilia N. Cohen Sabban¹, Horacio A. Cabo²

Dermatol Argent 2009;15(5):367.

Nota de los autores: El objetivo de esta sección es mostrar, en forma progresiva, las características dermatoscópicas de lesiones melanocíticas y no melanocíticas, tanto en su forma clásica como en sus presentaciones infrecuentes.

Queratosis seborreicas planas o lentigo solar

Actualmente para algunos autores, los lentigos solares y las queratosis seborreicas planas se consideran la misma lesión.

Las tres imágenes siguientes son ejemplos de queratosis seborreicas planas o lentigos solares, que habitualmente se localizan en zonas expuestas, sobre todo en la cara.

Dermatoscopia. Son tres los criterios que se observan en las queratosis seborreicas planas (lentigo solar):

- Estructuras con aspecto de huella digital:** son líneas finas marrones de disposición paralela a modo de las huellas digitales, que habitualmente se presentan en la periferia de la lesión.
- Borde apolillado:** borde cóncavo de la lesión que simula la mordedura de una polilla.
- Signo de la jalea:** es de color amarillento o marrón claro y se presenta como una capa delgada de jalea que se ha volcado y secado sobre la superficie cutánea.

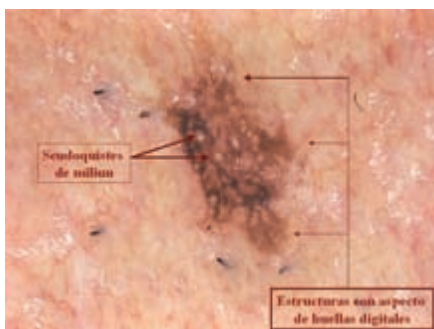


Foto 1.

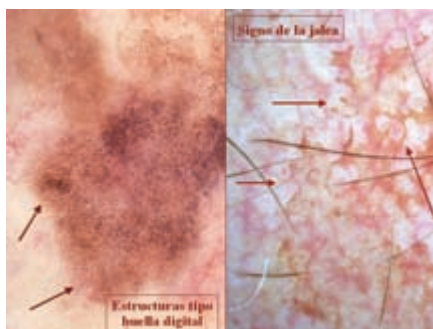


Foto 2.

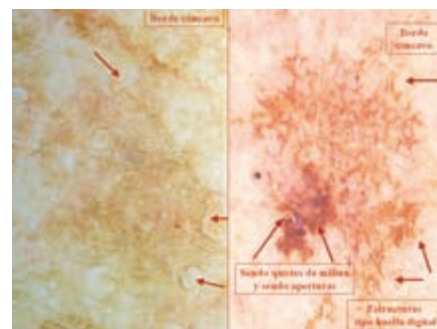


Foto 3.

Fecha de recepción: 17/7/09 | Fecha de aprobación: 23/7/09

1. Docente Adscripta de Dermatología, UBA.
2. Profesor Adjunto de Dermatología, UBA.

Correspondencia

Emilia Cohen Sabban: Arenales 1446 1º C, (1061) CABA, Rep. Argentina | emics@fibertel.com.ar