

Diagnóstico serológico de patologías ampollares autoinmunitarias

Serological diagnosis of autoimmune bullous disease

María Emilia Candiz¹, Olga Forero¹, Liliana Olivares², Margarita Muñoz del Toro³, Juan Criniti⁴, Marcela Lanfranconi⁵ y Esteban Maronna⁶

Premio Aarón Kaminsky 2018

RESUMEN

Introducción: El diagnóstico de las dermatosis ampollares autoinmunitarias puede representar un desafío. Esto motivó, en 2016, la incorporación de serologías por ELISA en el Hospital de Infecciosas Dr. Francisco J. Muñiz, método no disponible hasta esa fecha en la Argentina.

Objetivos: Comunicar los resultados obtenidos con la incorporación de este método. Correlacionar los resultados con las características clínicas y epidemiológicas de los pacientes. Calcular su sensibilidad y especificidad. Realizar un análisis crítico de esta herramienta diagnóstica.

Diseño: Estudio analítico, observacional, de corte transversal.

Materiales y métodos: Se analizaron muestras serológicas de pacientes con enfermedades ampollares provenientes del Servicio o derivadas de otras instituciones. Intervalo del estudio: desde noviembre de 2016 hasta agosto de 2018.

Resultados: Se analizaron 63 muestras, 40 con diagnóstico de pénfigo y 23

con el de dermatosis de la unión dermoepidérmica. La sensibilidad para la desmogleína 1 fue de 87,5%, con una especificidad de 100% para el diagnóstico de pénfigo. En cuanto a la desmogleína 3, la sensibilidad fue de 100% y la especificidad, de 92,68%. Respecto de BP180 y BP230, la sensibilidad fue de 94,11% y 17,65% y la especificidad, de 89,13% y 95,65%, respectivamente.

Conclusiones: Se trata del primer estudio nacional vinculado al uso de las serologías por ELISA para enfermedades ampollares. Este demostró que es un método práctico, de fácil realización, con alta sensibilidad y especificidad para el grupo de los pénfigos y penfigoide ampollar, con resultados menos concluyentes en las otras entidades de la unión dermoepidérmica.

Palabras clave: serologías ampollares, ELISA, dermatosis ampollares autoinmunitarias.

Dermatol. Argent. 2018, 24 (4): 177-184

ABSTRACT

Introduction: The diagnosis of autoimmune bullous disease can be a challenging task. This motivated the implementation of serology by ELISA in the Hospital de Infecciosas Dr. Francisco J. Muñiz in 2016, method unavailable in Argentina until that moment.

Objectives: To communicate the results found with the implementation of this method; to correlate these results with the clinical and epidemiological characteristics of the patients; to compute the sensibility and specificity; and to make a critical analysis of this technique.

Design: Cross-sectional observational analytical study.

Materials and methods: Serological samples of patients with bullous disease from the Department of Dermatology and other health care centers were analyzed. Time period of study: from November 2016 to August 2018.

Results: 63 samples were analyzed, 40 with diagnostic of pemphigus and

23 with of epidermal-dermal junction dermatoses. The sensitivity for desmoglein 1 was 87.5%, with a specificity of 100% for the diagnosis of pemphigus. As for desmoglein 3, the sensitivity was 100% and the specificity was 92.68%. In regards to BP180 and BP230, the sensitivity was 94.11% and 17.65% and the specificity was 89.13% and 95.65%, respectively.

Conclusions: This is the first national study about the use of serology by ELISA for bullous diseases. The same proved to be a practical method, easy to perform, with high sensitivity and specificity for the group of pemphigus and bullous pemphigoid. On the other hand, less conclusive results were obtained in the other entities of the epidermal-dermal junction.

Key words: serology, ELISA, autoimmune bullous diseases.

Dermatol. Argent. 2018, 24 (4): 177-184

¹ Médica de Planta, Servicio de Dermatología

² Jefa de Unidad, Servicio de Dermatología

³ Médica Concurrente de Cuarto Año, Servicio de Dermatología

⁴ Médico Clínico, Servicio de Clínica Médica, Hospital Alemán, Ciudad Autónoma de Buenos Aires

⁵ Bioquímica de Planta, Sector Inmunología

⁶ Médico Patólogo

Hospital de Enfermedades Infecciosas Dr. Francisco J. Muñiz, Ciudad Autónoma de Buenos Aires, Argentina

Contacto del autor: María Emilia Candiz

E-mail: mariecandiz@gmail.com

Fecha de trabajo recibido: 5/10/2018

Fecha de trabajo aceptado: 6/12/2018

Conflicto de interés: los autores declaran que no existe conflicto de interés.

INTRODUCCIÓN

Las dermatosis ampollares autoinmunitarias (DAA) son un grupo de enfermedades de carácter inmunitario, órgano-específicas, que se producen por la formación de autoanticuerpos (Ac) dirigidos contra diferentes proteínas estructurales de la piel encargadas de establecer las uniones entre los queratinocitos de la epidermis o de unir la epidermis a la dermis¹. Estas dermatosis se manifiestan clínicamente con ampollas, que pueden comprometer desde pequeños sectores del tegumento hasta gran parte de la superficie corporal, incluidas las mucosas, lo cual conlleva una significativa morbimortalidad².

Este grupo incluye numerosas entidades que, a su vez, se pueden dividir en dos subgrupos, según el nivel donde se produce el clivaje o despegamiento ampollar:

1) Epidérmicas:

- Pénfigo y sus variedades.
- 2) Dermoepidérmicas o subepidérmicas:
 - Penfigoide ampollar (PA).
 - Penfigoide gestacional.
 - Epidermólisis ampollar adquirida (EAA).
 - Penfigoide de las mucosas.
 - Dermatitis por IgA lineal (DIAL).
 - Lupus ampollar (LA).
 - Penfigoide antilaminina gamma-1^{1,3}.

Tradicionalmente, el diagnóstico de las DAA se realiza con la clínica, la histopatología (HP) y la inmunofluorescencia (IF), ya sea directa (IFD) o indirecta (IFI)². En ocasiones, se puede agregar la técnica de *salt split*, que permite orientar el diagnóstico de las distintas entidades de la unión dermoepidérmica (UDE)¹⁻⁴. Otro método disponible es la IFI en la vejiga de rata, que debe solicitarse ante la sospecha de un síndrome multiorgánico autoinmune paraneoplásico, antes conocido como pénfigo paraneoplásico^{5,6}.

A pesar de ello, en ocasiones el diagnóstico representa un desafío, sobre todo en las patologías de la UDE, ya que los métodos tradicionales orientan, pero ninguno da certeza del antígeno (Ag) involucrado. Esto motivó la necesidad de incorporar un método diagnóstico mencionado con frecuencia en la literatura especializada, pero no disponible antes de 2016 en la Argentina. Desde ese año, a través de la obtención de la Beca RADLA (Reunión Anual de Dermatólogos Latinoamericanos), se incorporaron, en el Servicio de Dermatología del Hospital de Infecciosas Dr. Francisco J. Muñiz, kits de serologías por ELISA (Dermatology Profile ELISA IgG-EUROIMMUN) que detectan anticuerpos de tipo IgG contra seis de los principales Ag involucrados en estas patologías: desmogleínas (Dsg) 1 y 3, BP180, BP230, envoplaquina y colágeno de tipo VII.

ELISA es un acrónimo en inglés que significa análisis de inmunoabsorción enzimática. Se trata de un método serológico que puede ser directo o indirecto. Este último es el que se utiliza en las DAA⁷. La sensibilidad y la especificidad del método varían para cada Ag y para cada *kit* comercial (Tabla 1)^{5,8-15}.

| | Sensibilidad (%) | Especificidad (%) |
|---------------------|------------------------------|-------------------------------|
| Ac anti-Dsg-1 | 95-96 ^{8,15} | 97,3 ⁸ |
| Ac anti-Dsg-3 | 100 ⁸ | 99,5 ⁸ |
| Ac anti-BP180 | 85-97,9 ^{8-10,12} | 90,3-97,3 ^{8,9,12} |
| Ac anti-BP230 | 55,5-72,3 ⁸⁻¹² | 92,9-100 ^{8,9,11,12} |
| Ac anticólon-VII | 92,9-96,7 ^{8,13,14} | 98,11-100 ^{8,13,14} |
| Ac antienvoplaquina | 63-85,7 ^{5,8,15} | 97,6 ⁵ |

TABLA 1: Sensibilidad y especificidad para la detección de anticuerpos específicos en las dermatosis ampollares autoinmunitarias según la bibliografía médica internacional.

OBJETIVOS

Comunicar los resultados obtenidos con la incorporación de las serologías por ELISA para el estudio de DAA; correlacionar los resultados con las características clínicas y epidemiológicas de los pacientes; calcular la sensibilidad y la especificidad de las pruebas serológicas en nuestra casuística; realizar un análisis crítico de este método diagnóstico.

MATERIALES Y MÉTODOS

Diseño del estudio

Observacional, descriptivo y de corte transversal.

Por sus características, no se requirió el consentimiento informado ni la aprobación del comité de ética.

Criterios de inclusión

Muestras serológicas de pacientes con DAA identificadas por clínica, HP o IF, provenientes del Servicio o derivadas de otras instituciones, procesadas en el laboratorio del Hospital en el período comprendido entre el 1 de noviembre de 2016 y el 31 de agosto de 2018. Se destaca que como los *kits* serológicos utilizados solo detectan Ac de tipo IgG, se incluyeron en el análisis las DAA desencadenadas por este tipo de Ac.

Criterios de exclusión

Tratamiento inmunosupresor en el momento de la toma de la muestra; sueros lipémicos o con hemólisis; también muestras ictericas o derivadas sin las condiciones de conservación adecuadas (las muestras se deberían haber tomado en un tubo seco, centrifugado y refrigerado para su correcta conservación).

Pruebas serológicas. Método ELISA

El método utilizado es un ELISA sándwich (Dermatology Profile ELISA IgG-EUROIMMUN) que pone en evidencia, mediante una reacción colorimétrica, la presencia de Ac específicos dirigidos contra cualquiera de los Ag analizados que pudieran estar en las muestras de los pacientes. El ensayo incluye el uso de un calibrador y un control negativo. Las muestras se procesaron de acuerdo con las instrucciones del fabricante. La prueba es semicuantitativa. El valor del calibrador permite obtener un *cut off*. Se consideraron resultados positivos aquellos con un valor mayor de 1¹⁵.

Análisis estadístico

Se utilizó el programa STATA versión 12.0. Se calculó la sensibilidad y la especificidad para Dsg 1, Dsg 3, BP180 y BP230, y se determinó su valor predictivo positivo (VPP) y negativo (VPN).

RESULTADOS

En el período mencionado, se procesaron 80 muestras, de las cuales 63 cumplieron los criterios de inclusión. Una muestra se eliminó del análisis estadístico por los resultados discordantes entre la clínica, la IF y la HP; otra se excluyó por tratamiento esteroideo. Las muestras restantes (15) correspondieron a DAA mediadas por IgA (como DIAL) o a otras entidades que constituyen diagnósticos diferenciales, como eritema multiforme, dermatosis pustulosa subcórnea y epidermolisis ampollar hereditaria.

La media de edad de los pacientes fue de 56,8 años (0 a 94 años); 34 (53,97%) eran mujeres y 29 (46,03%), varones. Dieciocho pacientes (28,6%) presentaban antecedentes de hipertensión arterial y 9 (14,3%), de diabetes mellitus. Siete pacientes (11,1%) tenían otra patología autoinmunitaria asociada; la más frecuente fue el hipotiroidismo ($n = 5$). En el interrogatorio solo uno refirió haber incorporado un fármaco (furosemida) en los 2 meses anteriores a la DAA.

De las 63 muestras analizadas, 40 (63,5%) correspondieron a pacientes con pénfigo. De ellos, 18 (28,6%) tuvieron diagnóstico de pénfigo vulgar (PV), 14 (22,2%) de pénfigo superficial (PS), 4 (6,3%) de pénfigo herpetiforme, uno (1,6%) de pénfigo vegetante de Hallopeau, uno (1,6%) de pénfigo neonatal y 2 (3,2%) correspondieron a pacientes con sospecha de síndrome multiorgánico ampollar paraneoplásico, que no se pudo confirmar (Gráfico 1).

Además, 23 (36,5%) de las 63 muestras analizadas pertenecieron a patologías de la UDE. De ellas, 17 (26,9%) correspondieron a pacientes con diagnóstico de PA, 2 (3,2%) a penfigoide de las mucosas, una (1,6%) a LA y una (1,6%) a EAA. Otras 2 muestras (3,2%) fueron tomadas de un mismo paciente con dificultad diagnóstica

e imposibilidad para diferenciar entre EAA y penfigoide antilaminina gamma-1 (Gráfico 2).

Los resultados del ELISA obtenidos por patología se mencionan en la Tabla 2.

La sensibilidad del ELISA para Dsg 1 en nuestra casuística fue de 87,5%, con una especificidad de 100% para el diagnóstico de pénfigo (VPP 100% y VPN 4,26%). En cuanto a la Dsg 3, la sensibilidad resultó del 100% y la especificidad para el diagnóstico de variedades profundas de pénfigo fue de 92,68% (VPP 88% y VPN 4,35%).

Respecto de BP180 y BP230 (diagnóstico de PA), la sensibilidad fue de 94,11% y 17,65%, y la especificidad, de 89,13% y 95,65%, respectivamente (VPP 76,19% y VPN 4,65%).

Debido a la baja frecuencia de las otras DAA, no se calculó la sensibilidad ni la especificidad de los otros Ag (envolpaquina y colágeno de tipo VII), ya que los resultados no serían estadísticamente significativos.

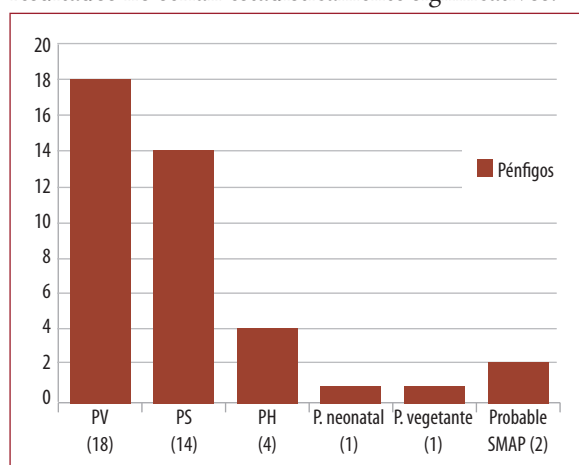


GRÁFICO 1: Casuística de pacientes con pénfigo y sus variantes. PV: pénfigo vulgar; PS: pénfigo superficial; PH: pénfigo herpetiforme; SMAP: síndrome multiorgánico ampollar paraneoplásico.

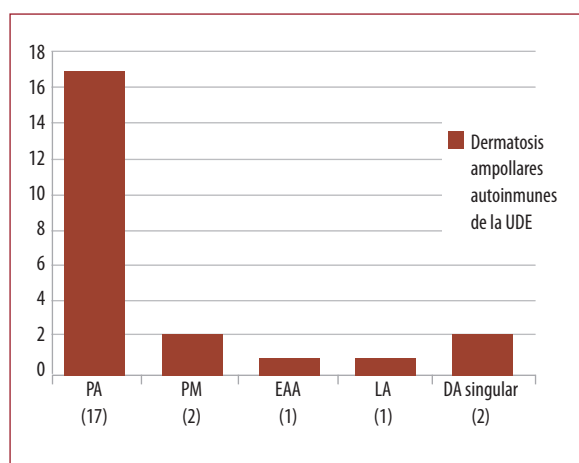


GRÁFICO 2: Casuística de pacientes con dermatosis ampollares de la unión dermoepidérmica. UDE: unión dermoepidérmica; PA: penfigoide ampollar; PM: penfigoide de las mucosas; EAA: epidermolisis ampollar adquirida; LA: lupus ampollar; DA singular: dermatosis ampollar singular (EAA frente a penfigoide antilaminina gamma-1).

| | DAA | N.º de muestras | Ac Anti-Dsg-1 | Ac Anti-Dsg-3 | Ac Anti-BP180 | Ac Anti-BP230 | Ac Anti-Col-VII | Ac Antienvo-plaquina | Negativos |
|-------------------|---------------|-----------------|---------------|---------------|---------------|---------------|-----------------|----------------------|-----------|
| Pacientes con DAA | PV | 18 | 15 | 19 | 2 | - | 1 | - | - |
| | PS | 14 | 14 | 2 | 1 | 1 | - | - | - |
| | PN | 1 | - | 1 | - | - | - | - | - |
| | PH | 4 | - | - | - | - | 1 | - | - |
| | Pv | 1 | 1 | 1 | - | - | 1 | - | - |
| | Probable SMAP | 2 | 2 | 2 | 1 | 1 | - | - | - |
| | PA | 17 | - | - | 16 | 3 | - | - | 1 |
| | PM | 2 | - | - | 1 | - | - | - | - |
| | EAA | 1 | - | - | - | - | 1 | - | 1 |
| | LA | 1 | - | - | - | - | - | - | 1 |
| | DA singular | 2 | - | - | - | - | - | - | 2 |

TABLA 2: Resultados. Correlación entre el ELISA y el diagnóstico. DAA: dermatosis ampollares autoinmunes; PV: pénfigo vulgar; PS: pénfigo superficial; PN: pénfigo neonatal; PH: pénfigo herpetiforme; Pv: pénfigo vegetante; SMAP: síndrome multiorgánico ampollar paraneoplásico; PA: penfigoide ampollar; PM: penfigoide de las mucosas; EAA: epidermólisis ampollar adquirida; LA: lupus ampollar; DA singular: dermatosis ampollar singular (EAA frente a penfigoide antilaminina gamma-1).

COMENTARIOS

En el presente trabajo, observamos que las DAA epidérmicas (pénfigos) fueron más prevalentes que las dermatosis de la UDE y el PV constituyó la patología diagnosticada con mayor frecuencia en nuestro Hospital en el período evaluado.

De los 18 pacientes con PV, 14 (77,8%) presentaron compromiso tanto de la piel como de las mucosas y tuvieron ELISA positivo para Dsg 1 y 3; los restantes (4 = 22,2%) con compromiso exclusivamente mucoso mostraron ELISA positivo solo para Dsg 3 (Foto 1). Estos hallazgos concuerdan con lo comunicado en la literatura médica internacional y con la teoría de compensación de las Dsg^{16,17}.

De los 14 pacientes con PS, 11 (78,6%) exhibieron ELISA positivo para Dsg 1, dato esperado y coincidente con la bibliografía¹⁶. Los 3 pacientes restantes (21,4%) tuvieron ELISA positivo tanto para Dsg 1 como Dsg 3. Se subraya que estos 3 pacientes presentaban compromiso cutáneo extendido (Foto 2), mucosas respetadas y refractariedad al tratamiento; además, en la revisión de HP se reconfirmó el despegamiento subcórneo. A lo largo de nuestra experiencia en patología ampollar, observamos que ciertos casos de PS presentan menor respuesta al tratamiento y comportamiento biológico más agresivo. Estos hallazgos del ELISA sugieren la posibilidad de que este comportamiento similar al del PV pueda vincularse a la presencia de Dsg 3 o que estos pacientes puedan presentar un viraje en algún momento de su evolución a variedades profundas, probablemente por el mecanismo de dispersión de epítomos (*epitope spreading*). No encontramos otras publicaciones que lo mencionen.

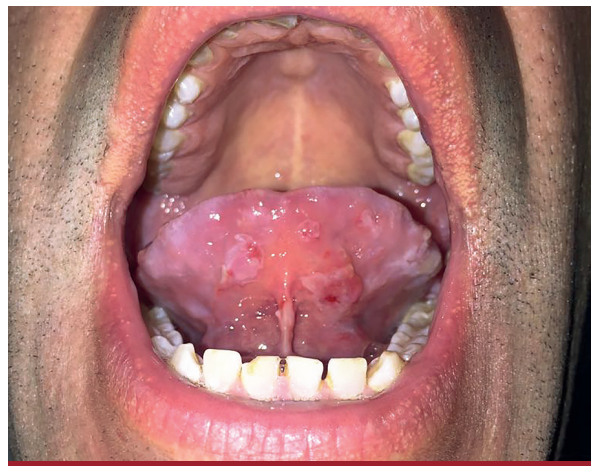

FOTO 1: PV bucal. ELISA + Dsg 3.

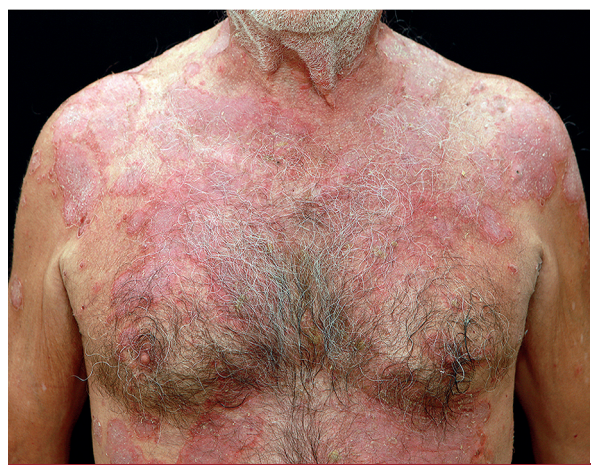

FOTO 2: Pénfigo superficial con compromiso cutáneo extendido, ELISA + Dsg 1 y 3.

Dos de las muestras analizadas correspondieron a un mismo paciente en quien, después de un año, las manifestaciones clínicas variaron, al inicio con clínica e HP característica de la variedad superficial y progresión con compromiso mucoso e HP con despegamiento suprabasal (Foto 3). En este caso, las serologías por ELISA confirmaron el viraje, ya que en su etapa inicial se observó solo Dsg 1 y posteriormente se agregó Dsg 3. El viraje entre distintas modalidades de pénfigo es infrecuente¹⁸.

La elevada sensibilidad y especificidad del ELISA para Dsg en las variedades clásicas de pénfigo (PV y PS) obtenidas en este trabajo y su alta correlación con la IF podrían llevar a considerar innecesaria la realización de las dos técnicas diagnósticas en un mismo paciente. Esto concuerda con lo comunicado por Van Beek *et al.* en 2017, quienes utilizaron el mismo kit comercial que el del presente estudio para su trabajo de investigación⁸. En nuestra opinión, por el momento la HP no puede ser sustituida, ya que marca el nivel de clivaje de la ampolla y el tipo de infiltrado celular.

En cuanto al pénfigo herpetiforme, se lo suele vincular a la presencia de Ac contra Dsg¹⁹, situación observada en los 4 pacientes con este diagnóstico de nuestra serie.

En las otras variedades de escasa frecuencia, como el pénfigo vegetante de Hallopeau (Foto 4) y el pénfigo neonatal, los resultados del ELISA coincidieron con lo esperado. En el caso del pénfigo neonatal la técnica de ELISA, asociada a la clínica (Foto 5) y los antecedentes maternos, permitió arribar al diagnóstico sin necesidad de realizar otros estudios más invasivos en el neonato.

En el síndrome multiorgánico autoinmune paraneoplásico se espera un impacto en diversos blancos antigénicos, entre los que se encuentran envoplaquina, Dsg 1 y 3, y BP230^{5,6}. La sensibilidad publicada de la envoplaquina es de 63%^{5,15}. Las dos muestras analizadas con sospecha de este diagnóstico impactaron en Dsg 1, 3 o BP230, pero resultaron negativas para envoplaquina, lo que revela la gran dificultad de confirmación de este diagnóstico y la necesidad de incorporar las técnicas de inmunotransferencia (*immunoblotting*) en nuestro país. No se pudo ver la evolución en el tiempo de estos pacientes, ya que uno murió antes de completar los estudios y el otro era un paciente derivado que interrumpió el seguimiento.

De los 17 pacientes con diagnóstico de PA, 13 (76,5%) exhibieron ELISA positivo solo para BP180, 3 (17,6%) para BP180 y BP230, y una muestra (5,9%) resultó negativa. El papel patogénico de los Ac contra BP180 en esta entidad está ampliamente demostrado; sin embargo, el de los Ac contra BP230 no está del todo dilucidado y se postula que estos aparecerían como resultado del fenómeno de dispersión de epíto-




FOTO 3: Viraje de pénfigo superficial a profundo. **A)** Clínica de pénfigo superficial con predominio de escamocostras, ELISA + Dsg 1. **B)** Clínica de PV con afectación de la mucosa nasal, ELISA + Dsg 1 y Dsg 3.

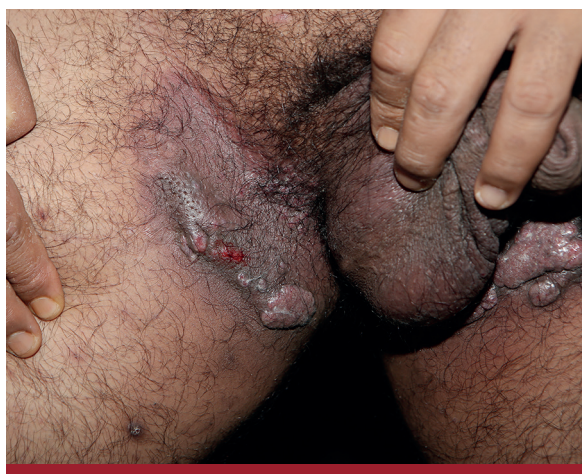

FOTO 4: Lesiones vegetantes en la región inguinal en un paciente con pénfigo vegetante de Hallopeau, ELISA + Dsg 1, Dsg 3 y colágeno de tipo VII (en títulos bajos).

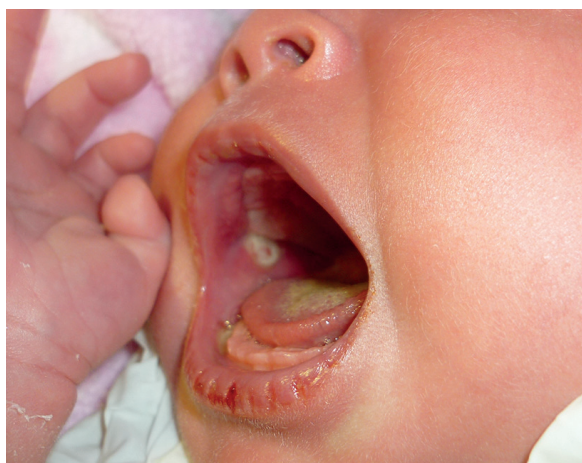

FOTO 5: Erosiones en la mucosa bucal de un recién nacido. Madre con PV. ELISA + Dsg 3. Cortesía del Hospital Nacional Profesor Alejandro Posadas, El Palomar, Provincia de Buenos Aires, Argentina.

pes e, incluso, para algunos autores tendrían menor valor diagnóstico⁹⁻¹¹. La sensibilidad del ELISA en diversos estudios para BP180 fue de 79-97,9% mientras que para BP230 fue de 50-72%^{8,10-12,15}, datos coincidentes con los obtenidos para BP180. La sensibilidad para BP230 en este estudio fue menor que la informada, lo que puede deberse al tamaño de la muestra.

Ninguna de las muestras procesadas en el presente estudio fue positiva únicamente para BP230. De acuerdo con la bibliografía consultada, para la mayoría de los autores, si bien BP230 es menos sensible, es más específico que BP180 (incluso la especificidad llegó a ser del 100% en una casuística publicada en 2012⁹), hallazgos similares a los de este trabajo. En otro estudio publicado el mismo año por un grupo de trabajo francés, los autores postulan (pero no afirman) que la presencia de Ac contra BP230 en el momento del diagnóstico podría vincularse a una mayor extensión del compromiso cutáneo¹⁰; sin embargo, otros autores niegan esta posibilidad^{1,9} y en nuestra casuística no se observó tal correlación.

Con respecto a la muestra con resultado negativo, se interpretó como falso negativo debido a que tanto la clínica del paciente como la HP y la IF fueron concluyentes para arribar al diagnóstico de PA. Dado que el *kit* serológico utilizado solo detecta el dominio NC16A del Ag BP180, es posible que este paciente tuviera Ac contra algún epítipo diferente.

La muestra del paciente con diagnóstico de EAA (variedad inflamatoria) mostró positividad para el colágeno de tipo VII, lo cual fue compatible con los hallazgos en HP e IF y, junto con ellos, permitió arribar al diagnóstico de certeza. En nuestra casuística, este fue el único resultado positivo para el colágeno de tipo VII con títulos significativos.

Por otra parte, se analizó la muestra de un paciente con una DAA singular representada en la clínica por ampollas tensas sobre placas eritematoedematosas, con HP con despegamiento dermoepidérmico con neutrófilos y eosinófilos e IFD con técnica de *salt split* indeterminada (Foto 6). El ELISA resultó negativo, lo que impidió confirmar los diagnósticos postulados: EAA frente al penfigoide antilaminina gamma-1. Debido a la complejidad del caso, se obtuvo una segunda muestra, con resultado también negativo. Esto se puede interpretar como un falso negativo del colágeno de tipo VII (cuya sensibilidad es de 92,9-96,7%)^{8,13-15} o por la presencia de otro blanco Ag ausente en el *kit* (laminina gamma-1 – 200 KDa).

En el único caso diagnosticado como LA (Foto 7), las serologías fueron negativas para el colágeno de tipo VII, a pesar de que la sensibilidad para este Ag es alta, como ya se mencionó.

En cuanto a los pacientes con diagnóstico de penfigoide de las mucosas, en uno el ELISA resultó compatible con el diagnóstico (BP180), mientras que en el otro no se obtuvieron resultados positivos. Una explicación para ello es que el *kit* utilizado no cuenta con otros Ag vinculados a esta entidad, como la laminina 332.

A excepción del PA, en el resto de las dermatosis de la UDE el ELISA no mostró resultados concluyentes, por lo que la IF con técnica *salt split* seguiría siendo relevante y necesaria para el diagnóstico.

Finalmente, se destaca que en 7 pacientes (3 con PV, 2 con PS, 1 con pénfigo herpetiforme y 1 con pénfigo vegetante) se obtuvieron títulos bajos de Ac para otros blancos antigénicos no esperados en el caso de la entidad diagnosticada (Tabla 3). Esto podría explicarse por el fenómeno de dispersión de epítopos.

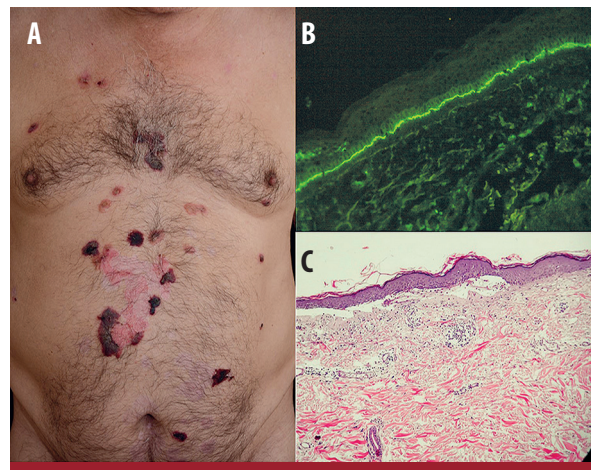


FOTO 6: DAA singular con ELISA negativo (EAA vs. penfigoide antilaminina gamma-1). **A)** Clínica: ampollas de contenido hemático sobre placas eritematosas. **B)** IFD: IgG en la zona de la membrana basal. **C)** HP HyE 40X: despegamiento DE con neutrófilos.

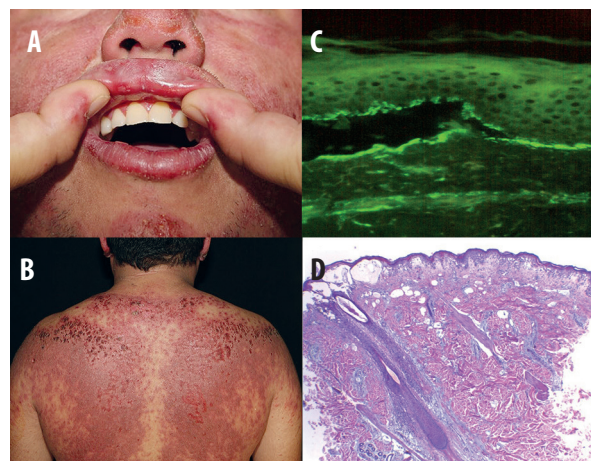


FOTO 7: Lupus ampollar. **A)** Compromiso facial y de la mucosa bucal. **B)** Erosiones secundarias a ampollas, costras y placas eritematosas en el tronco. **C)** IFD con técnica de *split*: depósitos del lado dérmico (piso). **D)** HP HyE 40X: despegamiento DE + aumento de la sustancia intersticial.

| Paciente | Diagnóstico | Ac Anti-Dsg-1 | Ac Anti-Dsg-3 | Ac Anti-BP180 | Ac Anti-BP230 | Ac Anti Col-VII | Ac Antien-voplaquina |
|------------------|-------------|---------------|---------------|---------------|---------------|-----------------|----------------------|
| A. S. 33 años | PVO | - | (+) 9,33 | (+) 1,22 | - | - | - |
| E. R. 47 años | PV | (+) 5,68 | (+) 8,95 | (+) 1,15 | - | - | - |
| M. C. 89 años | PV | (+) 6,06 | (+) 7,44 | - | - | (+) 1,41 | - |
| Z. A. 37 años | PS | (+) 10,46 | - | - | (+) 1,8 | - | - |
| A. M. 55 años | PS | (+) 11,63 | (+) 1,204 | (+) 1,132 | - | - | - |
| M. S. 39 años | Pv | (+) 1,42 | (+) 10,85 | - | - | (+) 1,14 | - |
| C. H. 62 años | PH | (+) 5 | - | - | - | (+) 1,2 | - |

TABLA 3: Hallazgos serológicos singulares para las dermatosis ampollares autoinmunitarias. PVO: pénfigo vulgar oral; PV: pénfigo vulgar; PS: pénfigo superficial; Pv: pénfigo vegetante; PH: pénfigo herpetiforme.

CONCLUSIONES

El presente trabajo representa el primer estudio a nivel nacional vinculado a la utilización de un método diagnóstico no disponible en la Argentina hasta octubre de 2016, y abre un abanico de posibilidades para otros trabajos de investigación.

La realización de este método novedoso con derivación de muestras de diversos centros motivó la conformación de una red de profesionales dedicados al manejo de las DAA en el país.

Los kits utilizados no permitieron fraccionar los pocillos para la detección de los diversos Ag según la sospecha diagnóstica, lo que dio lugar a un desperdicio de reactivos. Sin embargo, esto reveló otros Ac no esperados para la patología, lo que podría re-

afirmar la existencia del fenómeno de dispersión de epítomos.

Por último, el ELISA utilizado fue un método práctico, de fácil realización, con alta sensibilidad y especificidad para el grupo de los pénfigos y PA y con resultados menos concluyentes en las otras entidades de la UDE, lo que plantea la necesidad de utilizar las técnicas de inmunotransferencia en los casos de mayor dificultad diagnóstica. Debido al alto VPP y el bajo VPN (para pénfigos y PA), esta prueba puede ser muy útil para confirmar el diagnóstico.

AGRADECIMIENTOS

A la Asociación Civil RADLA Argentina y a la bioquímica Liliana Roquel.

BIBLIOGRAFÍA

- Schmidt E, Zillikens D. The diagnosis and treatment of autoimmune blistering skin diseases. *Dtsch Arztebl Int* 2011;108:399-405.
- Rodríguez Costa G, Label M. Enfermedades ampollares. En: Woscoff A, Kaminsky A, Marini M, Allevato M. *Dermatología en Medicina Interna*. Alfaomega, Buenos Aires; 2010:147-168.
- Rivera Díaz R, Guerra Tapia A. Novedades en dermatosis ampollares autoinmunes: pénfigos y dermatitis herpetiforme. *Más Dermatol* 2008;6:4-13.
- Pérez D, Forero O, Olivares L, Candiz ME. Dermatosis ampollares subepidérmicas neutrofilicas. *Dermatol Argent* 2016;22:171-182.
- Poot AM, Diercks GF, Kramer D, Schepens I, et al. Laboratory diagnosis of paraneoplastic pemphigus. *Br J Dermatol* 2013;169:1016-1024.
- Olguín MF. Pénfigo paraneoplásico. *Dermatol Argent* 2009;15:97-105.
- Campos Domínguez M, Suárez Fernández R, Lázaro Ochaíta P. Métodos diagnósticos en las enfermedades ampollasas subepidérmicas autoinmunes. *Actas Dermosifiliogr* 2006;97:485-502.
- Van Beek N, Dähnrich C, Johannsen N, Lemcke S, et al. Prospective studies on the routine use of a novel multivariate enzyme-linked immunosorbent assay for the diagnosis of autoimmune bullous diseases. *J Am Acad Dermatol* 2017;76:889-894.
- Lee EH, Kim YH, Kim S, Kim SE, et al. Usefulness of enzyme-

- linked immunosorbent assay using recombinant BP180 and BP230 for serodiagnosis and monitoring disease activity of bullous pemphigoid. *Ann Dermatol* 2012;24:45-55.
10. Le Saché-de Peufeilhoux L, Ingen-Housz-Oro S, Hue S, Sbidian E, et al. The value of BP230 enzyme-linked immunosorbent assay in the diagnosis and immunological follow-up of bullous pemphigoid. *Dermatology* 2012;224:154-159.
 11. Blöcker IM, Dähnrich C, Probst C, Komorowski L, et al. Epitope mapping of BP230 leading to a novel enzyme linked immunosorbent assay for autoantibodies in bullous pemphigoid. *Br J Dermatol* 2012;166:964-970.
 12. Eckardt J, Eberle FC, Ghoreschi K. Diagnostic value of autoantibody titers in patients with bullous pemphigoid. *Eur J Dermatol* 2018;28:3-12.
 13. Komorowski L, Müller R, Vorobyev A, Probst C, et al. Sensitive and specific assays for routine serological diagnosis of epidermolysis bullosa acquisita. *J Am Acad Dermatol* 2013;68:e89-e95.
 14. Kim JH, Kim YH, Kim S, Noh E, et al. Serum levels of anti-type VII collagen antibodies detected by enzyme-linked immunosorbent assay in patients with epidermolysis bullosa acquisita are correlated with the severity of skin lesions. *J Eur Acad Dermatol Venereol* 2013;27:e224-e230.
 15. Dermatology Profile ELISA (IgG). www.euroimmun.co.uk/ukversion/img/Dermatology_Profile_ELISA.pdf.
 16. Stanley J. Péñfigo. En: Fitzpatrick TB, Freedberg I, Eisen AZ, Wolff K, et al. *Dermatología en Medicina General*. Editorial Médica Panamericana, Buenos Aires; 2005:634-645.
 17. Ravi D, Prabhu SS, Rao R, Balachandran C, et al. Comparison of immunofluorescence and desmoglein enzyme-linked immunosorbent assay in the diagnosis of pemphigus: a prospective, cross-sectional study in a Tertiary Care Hospital. *Indian J Dermatol* 2017;62:171-177.
 18. Lévy-Sitbon C, Reguiat Z, Durlach A, Goeldel A, et al. Transition phénotypique d'un pemphigus vulgaire en pemphigus superficiel. *Ann Dermatol Venereol* 2013;140:788-792.
 19. Marini M, Parra L, Casas J. Péñfigo herpetiforme: presentación de un caso y revisión de la literatura. *Arch Argent Dermatol* 2004;54:103-108.

DERMATÓLOGOS JÓVENES

★ Caso clínico: LESIONES HIPERPIGMENTADAS PALMOPLANTARES

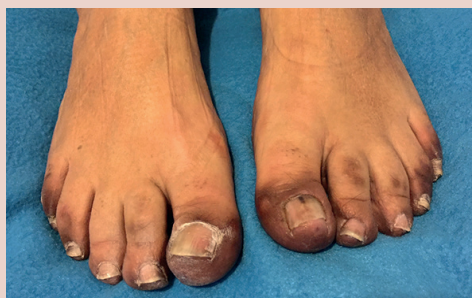Marisa Zocca, María de los Ángeles Borsato y María Florencia Medina

Servicio de Dermatología, Hospital Aeronáutico Central, Ciudad Autónoma de Buenos Aires, Argentina

Una paciente de 65 años, sin antecedentes personales de relevancia, en tratamiento con capecitabina por cáncer de mama, consultó por la aparición progresiva de manchas en las manos y los pies, de 5 meses de evolución.

En el examen físico presentaba hiperpigmentación en las zonas de roce, palmoplantar, sin hiperqueratosis ni fisuras.

No se evidenció otra característica clínica de relevancia.



- 1) ¿Cuál es el diagnóstico más favorable?
 - a. Eccema de las manos.
 - b. Dermatitis por contacto.
 - c. Síndrome paraneoplásico.
 - d. Reacción secundaria al fármaco.
 - e. Ninguno de los anteriores.
- 2) ¿Qué espera encontrar en el estudio histopatológico?
 - a. Espongiosis con infiltrado linfocitario en la dermis.
 - b. Edema, vasodilatación y vesículas intraepidérmicas.
 - c. Hiperparaqueratosis con papilomatosis.
 - d. Aumento del número de melanocitos y pigmentación de la basal.
 - e. Papilomatosis, paraqueratosis, hiperqueratosis.
- 3) ¿Qué considera relevante resaltar de esta patología?
 - a. Es una enfermedad con resolución espontánea.
 - b. Es una dermatosis crónica, asociada en ocasiones con disestesias, con difícil o ninguna respuesta a los tratamientos despigmentantes.
 - c. Responde a los tratamientos tópicos con hidroquinona o a la luz pulsada intensa.
 - d. Es de utilidad diagnóstica realizar la prueba del parche.
 - e. Ninguna de las anteriores.
- 4) ¿Qué tratamiento considera?
 - a. Luz pulsada intensa.
 - b. Crema con hidroquinona una vez por día.
 - c. Ácido tranexámico 500 mg cada 12 horas por vía oral.
 - d. Tratamiento cosmético con alguna crema cubritiva.
 - e. Ninguno de los anteriores.

La solución en la página 210