

# Linfoma cutáneo T/NK tipo nasal símil hidroa vacciniforme

## Hydroa-like cutaneous T/NK-cell lymphoma, nasal type

Mabel Dacal<sup>1</sup>, Eduardo Formentini<sup>2</sup>, Ada Vaccarezza<sup>1</sup>, Antonio Arra<sup>3</sup>, Liliana Gagliardi<sup>3</sup>

### Resumen

El linfoma T/NK cutáneo símil hidroa vacciniforme (HV) es un linfoma poco común que afecta principalmente a niños asiáticos e indoamericanos. Se inicia con edema, vesículas, costras y cicatrices de tipo vacciniforme. De evolución prolongada, tiende a agravarse con los años, desfigurando y comprometiendo física y psíquicamente al paciente. Debido a la detección tardía del linfoma, en general el pronóstico de vida de estos pacientes es malo. Se presenta una paciente de 20 años con linfoma NK de tipo nasal, que comenzó a los 13 años con un cuadro de HV de mala evolución. Los autores proponen que en pacientes con HV atípica un tratamiento en etapas tempranas de la enfermedad podría mejorar su pronóstico (Dermatol Argent 2009;15(5):350-353).

**Palabras clave:** Linfoma a células T/NK, tipo nasal; linfoma a células T/NK símil hidroa vacciniforme.

### Abstract

The hydroa-like cutaneous T-cell lymphoma is not a very common lymphoma, children from Asia and indoamericans are mainly affected. They begin with edema, vesicles, crusts and vacciniiform scars with a prolonged evolution increasing through to the years. This illness affects the patients physically and psychologically because of its disfiguring effects. Due to the late detection of the lymphoma, generally the prognosis of these patients is poor. A patient of 20 years old, who suffered of NK-cell lymphoma nasal type, is presented. She began with hydroa vacciniiforme at the age 13 years old, she developed a T/NK lymphoma and died. The authors propose that on patients with atypical hydroa vacciniiformes, a treatment in earlier stages could offer a better prognosis (Dermatol Argent 2009;15(5):350-353).

**Key words:** T/NK-cell lymphoma, nasal type; hydroa-like cutaneous T/NK-cell lymphoma.

**Fecha de recepción:** 28/5/09 | **Fecha de aprobación:** 1/10/09

1. Médica dermatóloga de planta.
2. Jefe de Unidad Dermatología.
3. Médico anatomopatólogo del Servicio de Anatomía Patológica. Hospital General de Agudos "Francisco Santojanni". CABA, Rep. Argentina.

### Correspondencia

Mabel Dacal: Las Heras 1553 PB, (1704) Ramos Mejía, Buenos Aires, Rep. Argentina.  
Tel: (011)4654-8566 | mabeldacal@hotmail.com

### ABREVIATURAS

ANCA: anticuerpos anticitoplasma de neutrófilos citoplasmático.

Anti-EBNA: proteína nucleares del virus de Epstein Barr.

Anti-MPO: anticuerpo antimieloperoxidasa.

Anti-PR3: anticuerpo antiproteínasa 3.

Anti-VCA: anticuerpo antiantígeno de la cápside del virus de Epstein Barr.

BAAR: bacilo ácido alcohol resistente.

CHOP: ciclofosfamida, doxorubicina, vincristina y metilprednisona.

EBER: ARN nuclear de pequeño tamaño de VEB.

FAL: fosfatasa alcalina.

GOT: transaminasa glutámico oxalacética.

GPT: transaminasa glutámico pirúvica.

H-E: hematoxilina y eosina.

HV: hidroa vacciniiforme.

LDH: láctico dehidrogenasa.

LPM-1: proteína latente de membrana.

NK: natural killer.

TAC: tomografía axial computada.

VEB: virus de Epstein Barr.

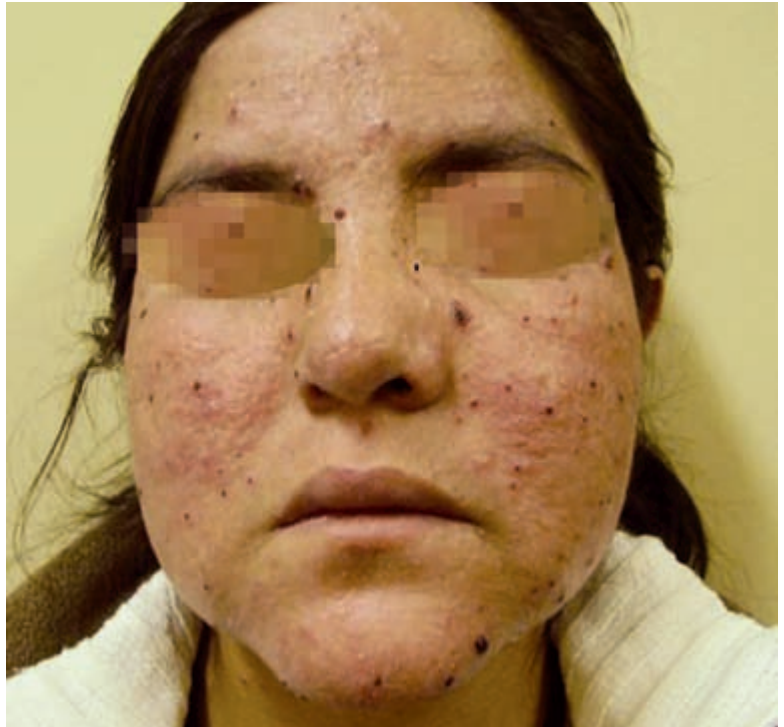### Introducción

El linfoma cutáneo a células T símil HV es un linfoma poco frecuente, que afecta con preferencia a niños y se asocia al virus de Epstein-Barr (VEB). Los pacientes, casi exclusivamente de

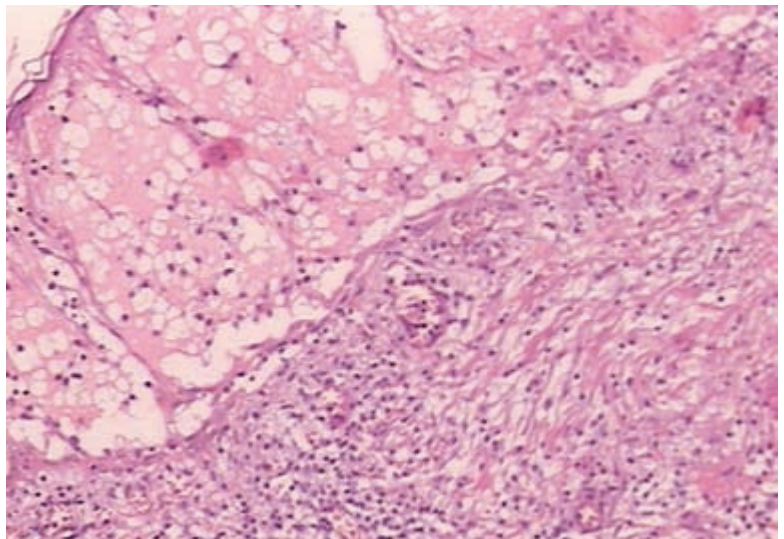
América Latina y Asia, desarrollan lesiones papulo-vesiculosas asociadas a edema, ampollas, úlceras, costras y cicatrices que remedan la HV, con compromiso de áreas tanto expuestas como no expuestas a la radiación solar. Presentamos a continuación un caso de linfoma NK tipo nasal símil HV.

### Caso clínico

Paciente de sexo femenino de 20 años, nacionalidad boliviana, radicada en provincia de Buenos Aires desde los 13 años, sin antecedentes heredo-familiares de importancia. Antecedentes personales: sarampión. Según refiere la paciente, comenzó a los 6 años de edad con eritema facial acompañado de edema que se intensificaba con la exposición solar, sin remisión total durante el invierno. Consultó en varios hospitales y se llegó al diagnóstico de HV; fue medicada con cloroquina y, posteriormente, metilprednisona. En julio de 2007 fue internada en nuestro hospital por neumonía de base izquierda. Se solicitó interconsulta a Dermatología por eritema y edema facial acompañados de vesículas, erosiones, costras y cicatrices de aspecto varioliforme que comprometían ambas mejillas, frente y mentón (**Foto 1**). No se relacionaban con la exposición solar y no refería hipersensibilidad a las picaduras de mosquitos. Con diagnóstico clínico de HV, se realizó biopsia de piel, en la cual se observó presencia de vesículas epidérmicas que contenían fibrina y células inflamatorias; en dermis, infiltrado inflamatorio perivascular, compatible con HV (**Foto 2**). Laboratorio: hemograma dentro de valores normales. VSG 101 mm/h. Hepatograma: GPT 36 U/L, GOT 42 U/L; FAL 334 U/L. Se inició tratamiento con metilprednisona 8 mg/día, con mejoría del cuadro clínico. Debido a que la paciente refería cuadros de sinusitis crónica y hemoptisis, solicitamos TAC de macizo facial y tórax que mostró áreas paranasales de engrosamiento mucoso e irregularidades de la mucosa de fosas nasales y cornetes; y en tórax, ectasias bronquiales a nivel de las bases. En octubre presentó intenso edema facial y la aparición de una lesión ulcerocrosta a nivel de ladera nasal izquierda (**Foto 3**), que evolucionó a la perforación de la pared nasal. Se acompañaba de fiebre, rinorrea y sinusopatía izquierda, por lo que se medicó con levofloxacina 500 mg/día y metilprednisona 40 mg/día. Un nuevo laboratorio mostró ligera disminución del hematocrito y neutrofilia. Serología VEB: IgG anti-EBNA+, IgG anti-VCA+, IgM anti-VCA-. ANCAc++. Anti-PR3 0,1 U (N < 3,5 U). Anti-MPO 7,5 U (N < 9 U). BAAR de esputo: negativo. Estudio de porfirinas normal. LDH 822 U/L. Beta 2 microglobulina 6,41 mg/l. Debido al agravamiento del cuadro clínico, y con la sospecha diagnóstica de linfo-



**Foto 1.** Compromiso de frente, mejillas y mentón, con edema, eritema, vesículas, costras y cicatrices varioliformes.



**Foto 2.** Presencia de vesícula epidérmica e infiltrado dérmico a predominio linfocitario, perivascular (H-E).

ma T símil HV, se realizó biopsia de los bordes de la úlcera nasal y de mucosa nasal, con resultados negativos para linfoma. Por tal motivo se realizó biopsia quirúrgica del tabique nasal izquierdo, en la se observó con H-E la presencia de población linfoide monomorfa de pequeño a mediano tamaño (**Foto 4**) que compromete toda la dermis y en sectores migra al epitelio, con presencia de mitosis atípicas, angiocentricidad y zonas de necrosis. Inmunomarcación: CD3 intracitoplasmático débil; CD56 positivo (**Foto 5**); TIA-1 positivo (**Foto 6**) y LMP-1 negativo. Con diagnóstico de linfoma T/NK se derivó al Servicio de Hematología, donde fue medicada con un ciclo de ciclofosfamida, doxorubicina, vincristina y metilprednisona (CHOP), tras el cual la paciente cursó con septicemia y desenlace fatal. No se realizó autopsia.



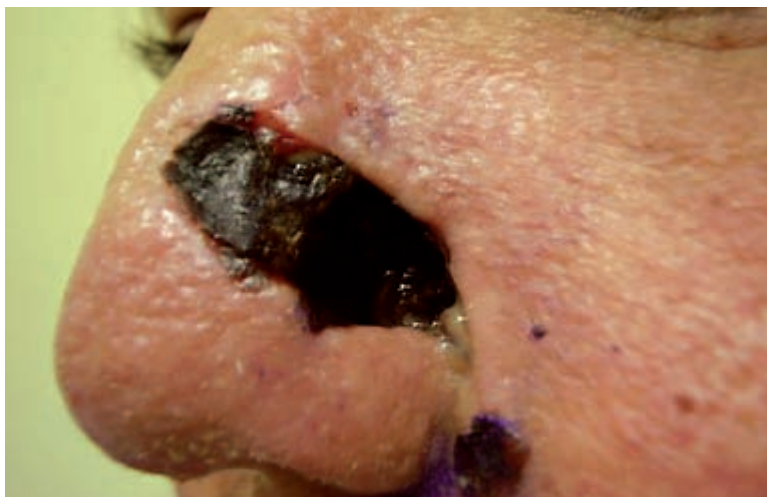
## Comentarios

La HV es un desorden fotosensible crónico caracterizado por vesículas recurrentes y ulceraciones necróticas que curan con cicatrices de aspecto varioliforme localizadas en áreas fotoexpuestas; de comienzo en la infancia, tiende a curar espontáneamente en la adolescencia y no compromete el estado general.<sup>1</sup>

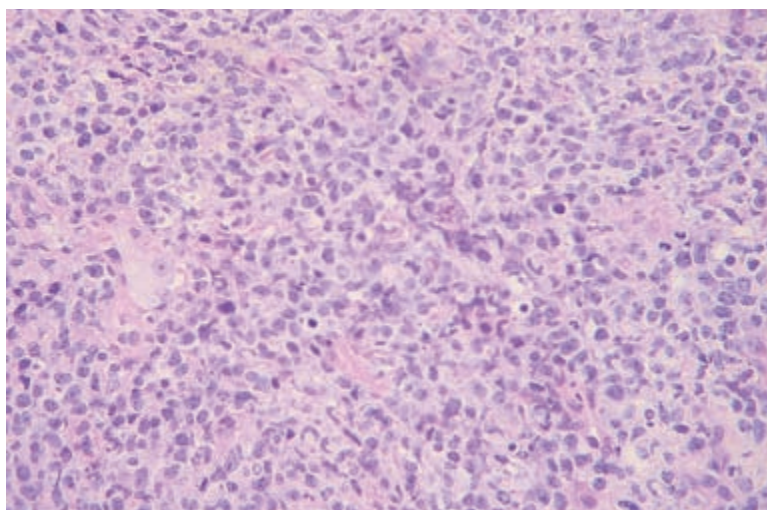
En 1986, Oono y cols.<sup>2</sup> comunicaron la asociación de HV con linfoma cutáneo en un paciente de 16 años, cuyas lesiones de HV habían comenzado a los 6 años; la evolución era atípica ya que las lesiones no eran fotoinducidas, no mejoraron con la edad y existía compromiso del estado general.

A partir de entonces se comunicaron varios casos similares, la mayoría en niños asiáticos e indoamericanos.<sup>3-5</sup> En los últimos años algunos autores han sugerido que, en realidad, estos cuadros corresponderían a procesos linfoproliferativos que llevarían al desarrollo de un linfoma T cutáneo.<sup>3-8</sup> Chen y cols.<sup>7</sup> en 2002, comunicaron un caso de linfoma primario cutáneo a células T CD8 + con lesiones que remedan HV; sugieren que el linfoma puede presentarse desde un comienzo con lesiones símil HV o desarrollarse años después de la aparición de éstas. Asimismo, Feng y cols.<sup>9</sup> comunican un caso de linfoma T CD8 + en una niña de 12 años que presentaba hipersensibilidad a la picadura de mosquitos desde el primer año de vida; y consideran esta hipersensibilidad a la picadura de insectos como una manifestación inespecífica de una respuesta inmune alterada. También se ha descrito la forma símil HV asociada a linfoma Hodgkin y linfoma ganglionar en adultos.<sup>10,11</sup>

La presencia del VEB ha sido mencionada tanto en HV como en HV-símil y en otros procesos linfoproliferativos; ello sugiere que dicho virus, en personas genéticamente predispuestas y en un ambiente determinado, podría desencadenar tales procesos. Exposiciones tempranas al VEB causarían inmunotolerancia de las células infectadas, que permitiría su proliferación continuamente. Esto podría deberse a la pérdida o disminución de la expresión de LMP-1 por parte de las células neoplásicas, que de esa manera no serían detectadas por el sistema inmune. También se encontró que el EBER (ARN nuclear de pequeño tamaño de VEB) se hace más positivo a medida que la enfermedad progresa, por lo que no se sabe si esto es causa o consecuencia de la enfermedad.<sup>12</sup> Para algunos autores, esta asociación de virus y procesos linfoproliferativos reflejaría la distribución endémica del VEB y no sería suficiente para justificar la asociación del virus con linfoma.<sup>13</sup> Sin embargo, para otros, la infección por VEB en una población genéticamente susceptible induciría primero hipersensibilidad a la picadura de mosquitos e hidroa vacciniforme, con progresión, en número



**Foto 3.** Lesión ulcerocostrosa a nivel de ladera nasal izquierda.



**Foto 4.** Infiltración por tejido linfóide de pequeño a mediano tamaño, pleomórfico, con mitosis atípicas (H-E).

menor de casos, a hidroa vacciniforme atípica o linfoma centrofacial, para eventualmente fallecer de síndrome hemofagocítico.<sup>14</sup> De esta manera, las formas típica y atípica de HV se incluyen dentro del espectro de trastornos cutáneos inducidos por células T infectadas por VEB.<sup>15</sup>

Con respecto a la conducta terapéutica de la HV atípica, algunos autores proponen mantener una conducta expectante y otros sugieren tratamiento con talidomida, ciclofosfamida o corticoides.<sup>4</sup>

En el presente caso se manifestó clínicamente con HV atípica, en la cual pudo detectarse la presencia de linfoma en la pieza de biopsia de tabique nasal, con marcación inmunohistoquímica positiva para linfoma NK.

El linfoma T/NK tipo nasal, antiguamente denominado granuloma maligno de la línea media, es una neoplasia agresiva que puede derivar de células NK (CD56+) o de células T (CD56-); es más frecuente en Asia y América Central y del Sur, con predominio en hombres jóvenes. Se manifiesta como un tumor centrofacial destructivo de crecimiento rápido y con tendencia a ulcerarse; además de su localización nasal y orofaríngea, la piel es el segundo sitio de compromiso. La histología muestra que está constituido por células pequeñas a grandes de citoplasma pálido y núcleo irregular, las cuales constituyen un denso infiltrado en dermis y a veces en hipodermis. Por inmuno-

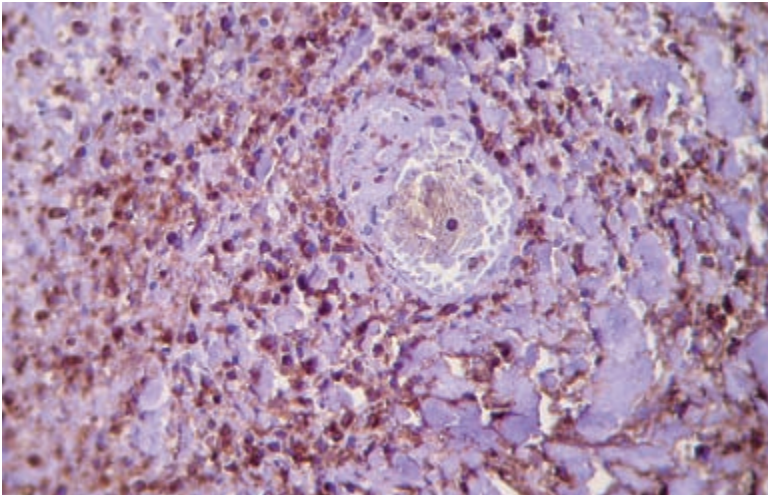


Foto 5. Inmunomarcación con CD56+.

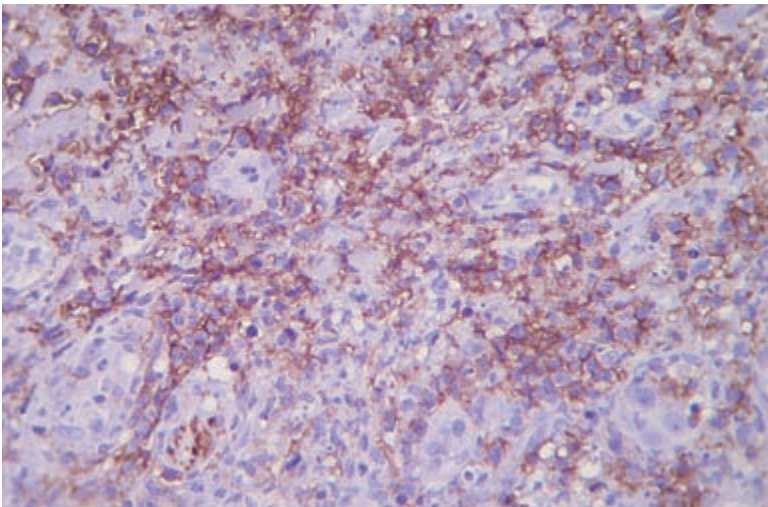


Foto 6. Inmunomarcación con TIA-1+. Se observa angiocentricidad.

histoquímica marca CD2+, CD56+, CD3-, CD3 citoplasmático +, TIA-1+, Grazima B+, Perforina+, LMP-1+ y VEB generalmente positivo. La diseminación a órganos internos es común empeorando el pronóstico.

Para el tratamiento del linfoma T/NK nasal se ha utilizado ciclofosfamida, doxorubicina, vincristina y prednisona.<sup>16</sup>

## Conclusiones

Existe evidencia de que la presencia de VEB en procesos linfoproliferativos es un factor importante en la etiopatogenia de estos procesos y se correlaciona en forma directa. Así, se ha observado que cuando la cantidad de células infectadas era escasa sucedía una involución espontánea, mientras que un mayor número de células infectadas se correlacionaba con evolución a linfoma.<sup>12</sup> Al igual que otros autores, consideramos que la HV atípica entra dentro del espectro de los procesos linfoproliferativos<sup>6, 9, 14</sup> y se trataría de un linfoma desde el inicio. En consecuencia, planteamos que en aquellos casos de evolución prolongada con compromiso del estado general que ocasiona al paciente un intenso sufrimiento físico y psicológico por lo desfigurante de la enfermedad, se justificaría el tratamiento con poliquimioterapia en etapas tempranas, con lo cual se podría mejorar el

pronóstico grave que actualmente tienen estos pacientes al instaurarse el tratamiento tardíamente.

Creemos importante la presentación de este caso ya que no encontramos en la literatura nacional comunicaciones de esta forma rara de linfoma.

## Referencias

- Hawk JLM, Norris PG, Hönigsmann H. Respuestas anormales a la radiación ultravioleta: idiopáticas, probablemente inmunes y fotoexacerbadas. En: Fitzpatrick TB, Fritberg IM, Eisen AZ y cols (eds.). Dermatología en medicina general. Buenos Aires: Ed. Médica Panamericana; 2005:1448-1449.
- Oono T, Arata J, Masuda T, Ohtsuki Y. Coexistence of hydroa vacciniiform and malignant lymphoma. Arch Dermatol 1986;122:1306-1309.
- Ibarra-Durán G, Rodríguez-Jurado R, Moguer L, Valencia-Mayoral P. Linfoma T cutáneo angiocéntrico en una niña con hidroa vacciniiforme. Dermatol Rev Mex 1991;35:344-348.
- Ruiz-Maldonado R, Parrilla FM, Orozco-Covarrubias ML, Ridaura C, et al. Edematous, scarring vasculitic panniculitis: a new multisystemic disease with malignant potential. J Am Acad Dermatol 1995;32:37-44.
- Magaña M, Sangüeza P, Gil-Beristain J, Sanchez-Sosa S, et al. Angiocentric cutaneous T-cell lymphoma of childhood (hydroa-like lymphoma): A distinctive type of cutaneous T-cell lymphoma. J Am Acad Dermatol 1998;38:574-579.
- Iwatsuki K, Ohtsuka M, Akiba H, Kanebo F. Atypical hydroa vacciniiform in childhood: From a smoldering stage to Epstein-Barr virus-associated lymphoma malignancy. J Am Acad Dermatol 1999;40:283-284.
- Chen HH, Hsiao CH, Chiu C. Hydroa vacciniiformes-like primary cutaneous CD8-positive T-cell lymphoma. Br J Dermatol 2002;147:587-591.
- Quero-Hernández A, Sánchez-Navarro LM, Socorro-López Z, Carrasco-Daza D. Linfoma cutáneo angiocéntrico de células T que semeja hidroa vacciniiforme. Bol Med Infant Mex 2005;62:50-55.
- Feng S, Jin P, Zeng X. Hydroa vacciniiformes-like primary cutaneous CD8-positive T-cell lymphoma. Eur J Dermatol 2008;18:364-365.
- Stenger GG, Dittrich C, Hönigsmann H, Moser K. Permanent cure of hydroa vacciniiformes after chemotherapy for Hodgkin's disease. Br J Dermatol 1988;119:684-685.
- Yoon TY, Kim YG, Kim JW, Kim MK. Nodal maginal zone lymphoma in association with hydroa vacciniiforme like papulovesicular eruption, hypersensitivity to mosquito bites and insect bite-like reaction. Br J Dermatol 2005;153:210-212.
- Iwatsuki K, Ohtsuka M, Harada H, Gangwen H, et al. Clinicopathologic manifestations of Epstein-Barr virus associated cutaneous lymphoproliferative disorders. Arch Dermatol 1997;133:1081-1086.
- Sangüeza O, Magaña M. Atypical hydroa vacciniiforme in childhood: From a smoldering stage to Epstein-Barr virus-associated lymphoma malignancy. Reply J Am Acad Dermatol 1999;40:283.
- Bravo Puccio F. Nuevas enfermedades dermatológicas inducidas por virus. Diagnóstico 2004;4:176-179.
- Itwatsuki K, Satoh M, Yamamoto T, Oono T, et al. Pathogenic link between Hydroa vacciniiforme and Epstein Barr virus associated hematologic disorders. Arch Dermatol 2006; 142:587-595.
- Gallerano VB, Danilo C, Consigli JE, Papa M y cols. Linfoma angiocéntrico T/NK nasal. Rev Arg Derm 2003;9:290-293.